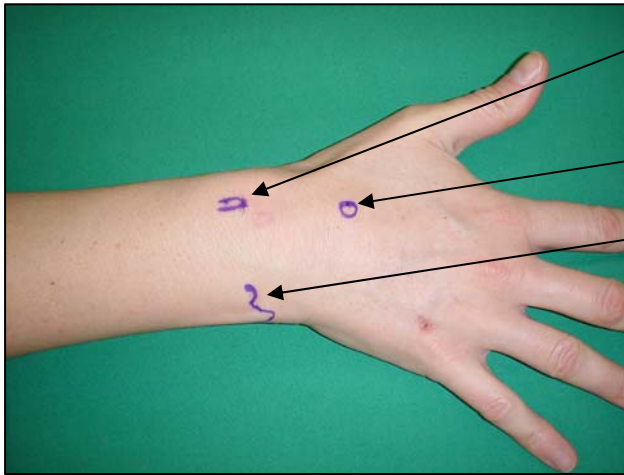


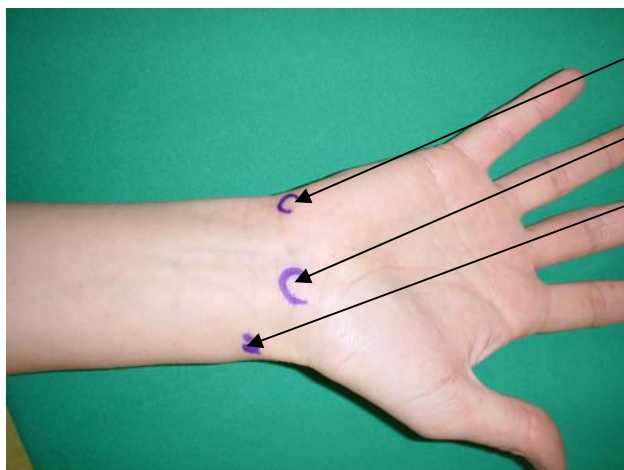
Sichtbare und palpable Landmarken der Hand:

Dorsal:

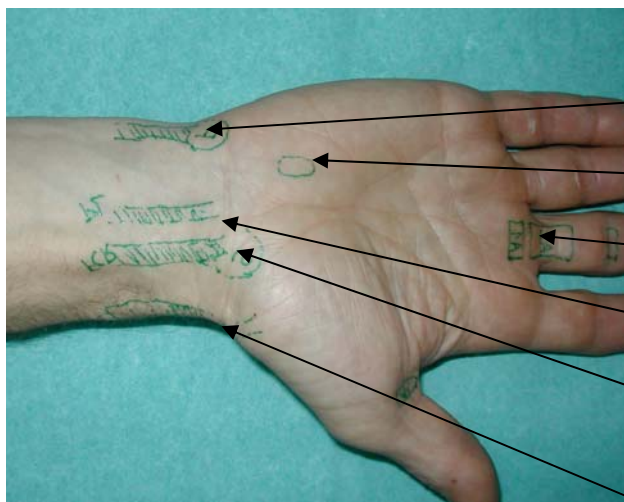
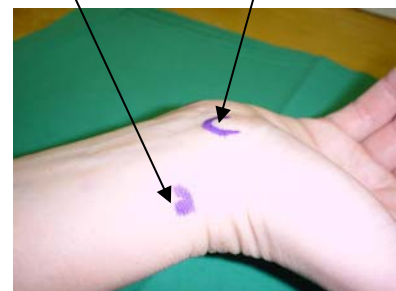


- Tuberculum Lister (dorsale)
proximal entlang des EPL
- Karpometakarpalgelenk III
- Ulnakopf / Ulnastyloid

Palmar:

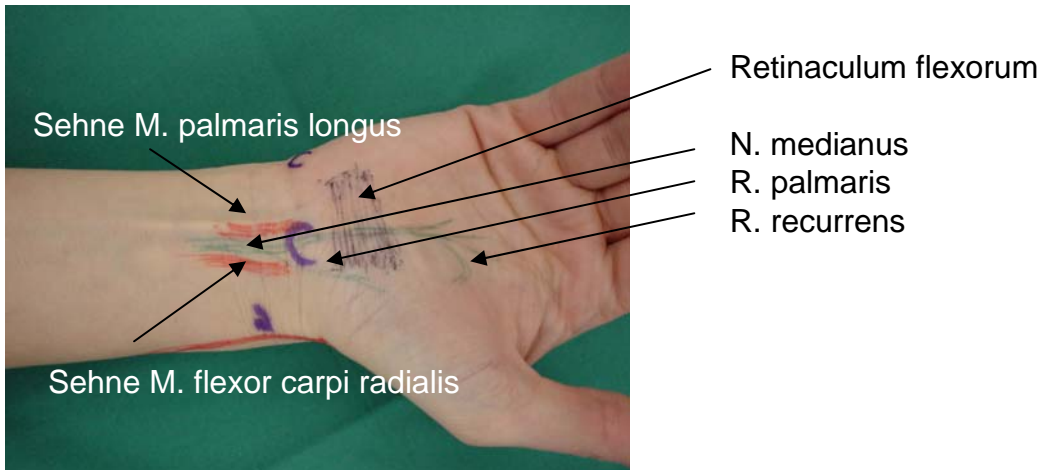


- Os pisiforme
- Os scaphoideum, distaler Pol
(Manöver: bei Radialduktion +
Dorsalextension hervortreten)
- Radiusstyloid



- Flexor carpi ulnaris, os pisiforme
- Hamulus ossis hamati
- A1 Ringband
- Palmaris longus
- Flexor carpi radialis, Os
scaphoideum, distaler Pol
- 1. Strecksehnenfach

Karpaltunnelsyndrom (KTS):



Definition:

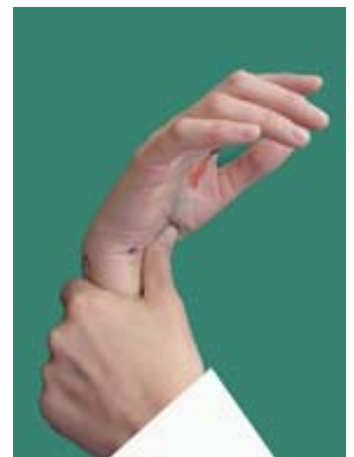Kompressionschädigung des N. medianus

Klinik:

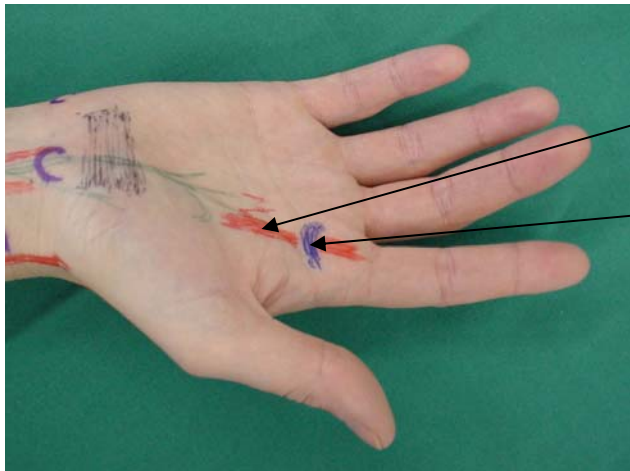
- intermittierende Parästhesien und/oder Sensibilitätsverlust im Bereich der radialen Handfläche Dig I - III (1/2 IV)
- Muskelschwäche/Atrophie der radialen Thenarmuskulatur (M. abductor pollicis brevis, M. opponens)

Diagnose:

- Opponensschwäche/Atrophie
- Sensibilitätsverminderung: Zwei-Punkte-Diskrimination, Vibration
- Provokationstests: Auslösung von Parästhesien:
 - Tinelzeichen: Beklopfen im Bereich des Karpaltunnels
 - Phalantest: maximale Handgelenksflexion 30 sec lang
 - Kompressionstest (Durkan): lokaler Druck auf Karpaltunnel
 - Kombination der beiden: Flexion und Druck (siehe rechts)



Schnellender Finger/ Tendinitis stenosans der Langfinger



Sehne der M. flexor digitorum profundus/superficialis

Ringband

Definition:

Passagestörung der Beugesehne durch das Ringband-System infolge Kalibersprung in der Sehne (Knötchen) und Degeneration des ersten (A1) Ringbandes.

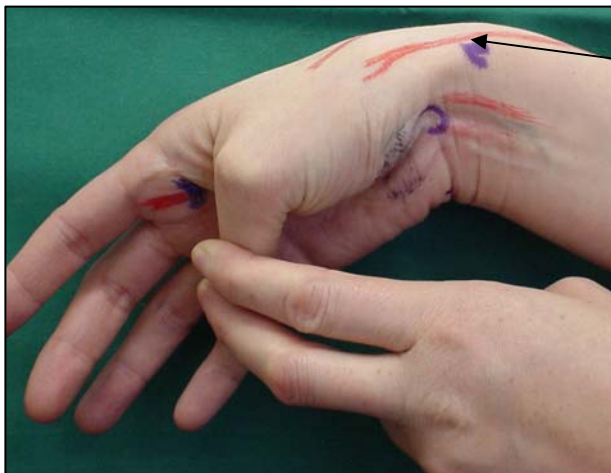
Klinik:

Schnellender Finger

Diagnose:

- Provokation
- Druckdolenz über Ringband
- Palpation des Triggerphänomens und der verdickten Sehne

Tendosynovitis de Quervain:



erstes Strecksehnenfach

Finkelstein-Test:

in maximaler Ulnardeviation im Handgelenk provoziert die Daumenflexion im Grundgelenk starken Schmerz über der EPB/ APL Sehne

Definition:

Irritation (Tenosynovitis) der Sehne des M. extensor pollicis brevis und M. abductor pollicis longus bei der Passage der entzündlich verdickten Sehne durch das dann relativ enge erste Strecksehnenfach

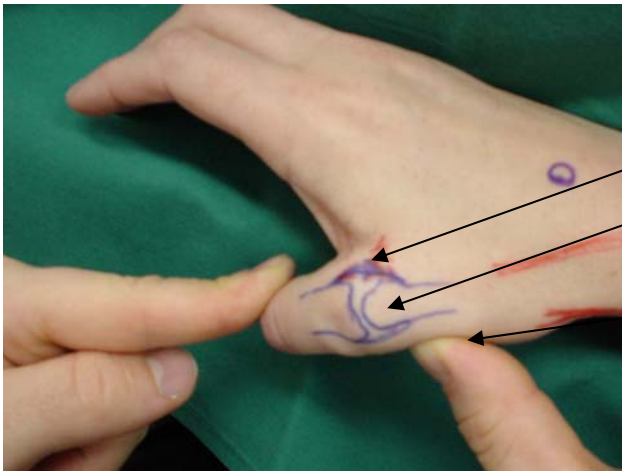
Klinik:

Schmerzen, Schwellung, Druckdolenz (nur ausnahmsweise Krepitation) über dem ersten Strecksehnenfach

Diagnose:

- Lokalisation, Druckdolenz
- Finkelsteintest positiv
- schmerzhafte Abduktion MP-Extension des Daumens gegen Widerstand
- Probeinfiltration spricht an

Skidaumen/ Bandruptur ulnares Seitenband MP-Gelenk



ulnares Seitenband
Metakarpale I Köpfchen

Stabilisieren des
Metakarpale I Köpfchens

Definition:

Ruptur/Teilruptur des ulnaren Kollateralbandes und/oder des akzessorischen Seitenbandes/der palmaren Platte. Verursacht durch traumatische, massive Radialdeviation den Daumengrundgelenkes (=MP I)
Kollateralband gewährleistet Seitenstabilität des MP-Gelenkes in Flexion
Akzessorisches Seitenband/ Palmare Platte sorgt für Seitenstabilität in Extension und limitiert Extension

Klinik:

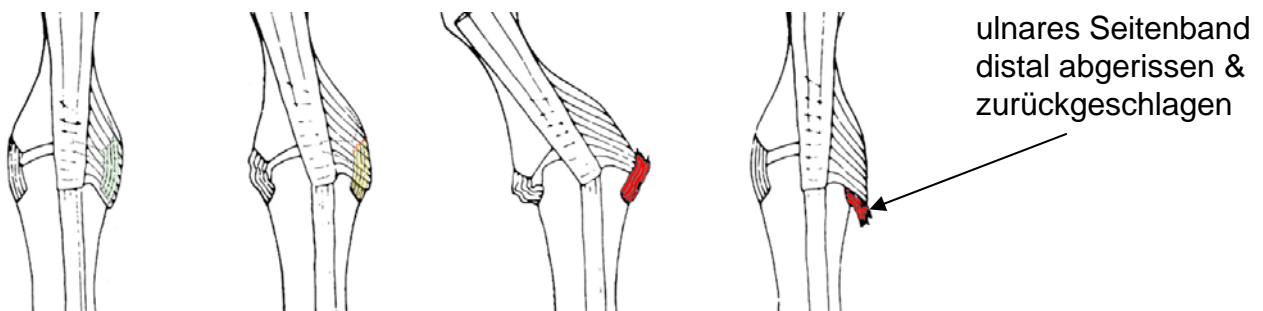
Schmerzen, Schwellung, Druckdolenz, Aufklappbarkeit, Ueberstreckung

Diagnose:

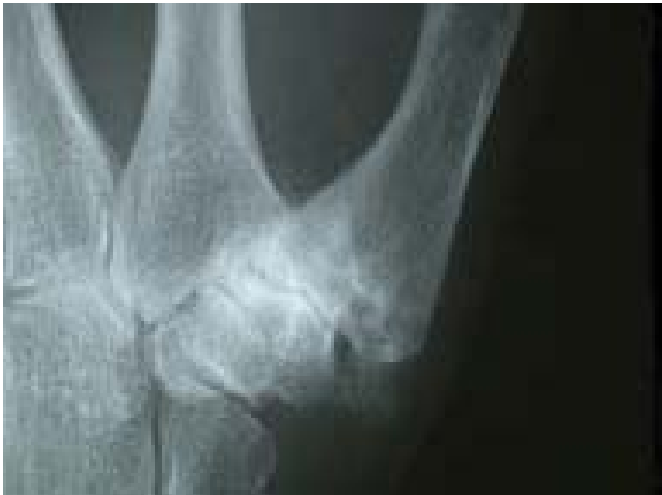Prüfung der Bandstabilität durch Radialdeviation der Grundphalanx in 30° und 0°
Beurteilung des Ausmasses der Aufklappbarkeit und der Qualität des Bandanschlags im Seitenvergleich. Keine Aufklappbarkeit > keine Läsion, bei Aufklappbarkeit aber festem Anschlag > Dehnung aber erhaltene Kontinuität, bei Aufklappbarkeit und fehlendem Anschlag > Ruptur des getesteten Bandanteiles: CAVE ! Stener-Läsion (siehe unten).

Therapie:

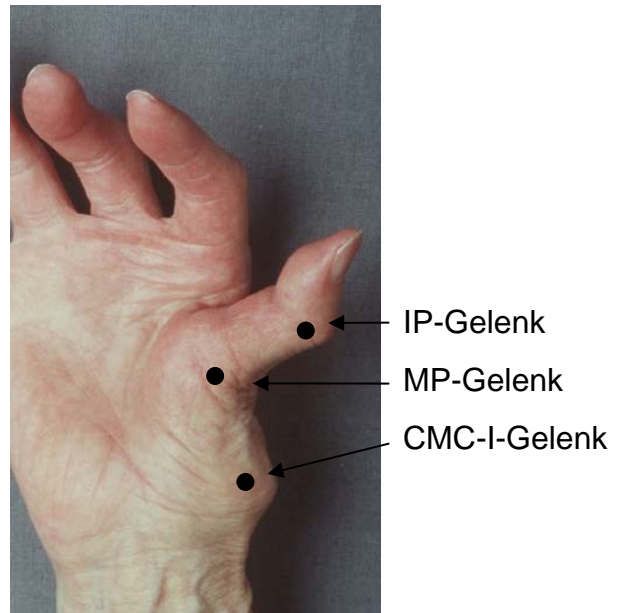
- Stener-Läsion ausgeschlossen: Absolute Schienenimmobilisation 6 Wochen, danach unbelastete Bewegung aus der Schiene weitere 6 Wochen, dann Freigabe
- Stener-Läsion nachgewiesen oder möglich:
Operative Bandnaht. Nachbehandlung wie oben.



Rhizarthrose:



Arthrose des Trapezio-metakarpal-Gelenkes



Adduktionskontraktur

Definition:

Degenerative und schmerzhafte Erkrankung des Daumen-Sattelgelenkes (=Trapezio-metakarpal-Gelenk = CMC I)

Klinik:

Schmerzen bei Belastung des Daumens (Schlüsselgriff), Abspreizung des Daumens (Ergreifen grosser Gegenstände wie Flaschen Confiture-Deckel etc.)

periartikuläre Weichteilschwellung

Kraftverlust und Bewegungseinschränkung >> Adduktionskontraktur

kompensatorische Ueberstreckung und Instabilität im MP Gelenk

Diagnose:

- Achsenstaudschmerz mit Krepitieren bei Drehbewegung
- Arthrosezeichen im Röntgenbild (subchondrale Sklerosierung, Gelenkspaltverschmälerung, Osteophytenbildung, Knochenzystenbildung)